

Termografia w diagnostyce koni

CO NOWEGO?

Termografię u koni po raz pierwszy zastosowano w połowie lat 60. ubiegłego wieku. Mimo że ówczesnie stosowany sprzęt był bardzo niedoskonały, przeprowadzono wiele badań potwierdzających unikalne walory tej metody. Dziś termografia przeżywa swój renesans, głównie za sprawą możliwości jej wykorzystania w badaniach antydopingowych u koni sportowych w czasie zawodów oraz monitorowania ich stanu zdrowia w procesie treningu.

Historia termografii w weterynarii jest wbrew pozorom długa i burzliwa, gdyż sięga 1800 roku, kiedy to angielski astronom Herschel dowiódł istnienia „światła niewidzialnego”. Tę część widma promieniowania słonecznego, z racji położenia po stronie promieniowania czerwonego, późniejsi badacze nazwali „promieniowaniem podczerwonym”. Pierwsze detektory podczerwieni powstały 33 lata później (3).

U koni termografię zastosowano po raz pierwszy w 1965 roku, w połączeniu z badaniem radiologicznym, a stosowany wówczas sprzęt wymagał 6 minut, aby stworzyć termogram (4). Niedoskonałość sprzętu, jego niewielka czułość, rozdzielczość oraz tak długi czas skanowania, stanowiły spore ograniczenia i przysporzyły termografii wielu sceptyków wśród ówczesnych badaczy. Mimo że powstało kilka prac dotyczących zastosowania termografii u koni, potwierdzających jej unikalne walory oraz skuteczność i wszechstronność, wciąż była ona na uboczu, nie traktowana zbyt poważnie.

Moja przygoda z termografią rozpoczęła się w 2003 roku, kiedy to układ optyczny zastosowany w kamerze wymagał kilkunastu sekund do zeskanowania całego obrazu, co w przypadku wielu koni również stanowiło problem.

Dziś termografia przeżywa swój come back, a to za sprawą nowego sprzętu i jego bezinwazyjności, mobilności, a przede

„Każde ciało, którego temperatura jest wyższa od zera bezwzględnego, emituje promieniowanie cieplne (1). Utrata energii poprzez promieniowanie jest podstawą termografii (2)”.

wszystkim czułości, które okazały się nieocenione m.in. w wykrywaniu niedozwolonych praktyk u koni sportowych.

Wielki sport, w którym w grę wchodzi duże pieniądze, często niewiele ma dziś wspólnego ze szlachetnymi regułami rywalizacji fair play – szczególnie w stosunku do koni. Normą stało się pobieranie moczu i krwi w celu wykrycia metabolitów niedozwolonych substancji działających ogólnie, w czasie ważniejszych imprez narodowych oraz dużych zawodów międzynarodowych czy mistrzowskich.

Natomiast za pomocą badania termograficznego można wykryć stosowanie substancji, których metabolity są niemożliwe do wykrycia we krwi lub moczu, np. rozgrzewających, drażniących maści wcieranych w koronki, które przy kontakcie koronki z drągiem przeszkody, powodują ogromny ból, zmuszając konia do unoszenia nóg. Inną niedopuszczalną praktyką jest wkładania niewielkich, plastikowych lub też szklanych kawałków pod ochraniacze, co również ma zmusić konia do podnoszenia nóg i „niedotykania” drągów.

Miejsca wcierania maści czy obecności ciała obcych pod ochraniaczami będą widoczne w termogramie pod postacią gorących punktów – *hot spots*, tak samo jak blokady farmakologiczne, np. mięśni lędźwiowych u koni skoczków, widoczne w postaci regionów o podwyższonej ciepłocie w obszarze działania danego środka (5). Niestety nasze ręce są nie dość czułe, aby wykryć różnice rzędu 2°C, która jest istotna diagnostycznie.

Częsty problem stanowi również podawanie środków przeciwzapalnych i przeciwbólowych w okolicy nerwów oraz chirurgiczne przerywanie ich ciągłości (neurektomia), w tym przypadku również termografia może przyjść z pomocą w ich wykryciu (5,6).

Ponadto w Wielkiej Brytanii, która w tej chwili pełni wiodącą rolę w termografii u koni, zarówno w badaniach, edukacji, jak i zastosowaniu praktycznym, konie należące do reprezentacji kraju są badane termograficznie co tydzień.

Umożliwia to wykrywanie podklinicznych zaburzeń metabolizmu, głównie w obrębie tkanek aparatu ruchu, a tym samym zapobieganie dalszemu rozwojowi choroby zanim ujawni się klinicznie w postaci kulawizny (7,8,9).

W Anglii prowadzi się obecnie wiele projektów, w których jednym z narzędzi jest termografia. Służy ona m.in. weryfikacji skuteczności działania różnych preparatów czy urządzeń mających za zadanie schładzanie bądź rozgrzewanie kończyn czy mięśni koni, a badania takie są często zlecane przez firmy je produkujące. Innym ciekawym badaniem jest projekt dotyczący wpływu wzrostu temperatury ścięgna u koni w czasie pracy na ich uszkodzenia. Jedną z jego części jest termograficzna ocena wpływu na ten proces różnego typu ochraniaczy i owijek.

Termografia jest również jedną z najprostszych i bardzo skutecznych metod dopasowywania siodła. Dziś nikt, kto ma pojęcie o jeździectwie i choćby podstawach anatomii i fizjologii, nie neguje konieczności doboru odpowiedniego siodła do danego konia na danym etapie treningu. Jest to niezbędne dla utrzymania jego kregosłupa, a pośrednio i kończyn w dobrym zdrowiu. Badanie jest mało skomplikowane i bardzo miarodajne. Umożliwia ocenę rozkładu ciężaru jeźdźca na siodło (ryc. 1), przylegania siodła do grzbietu konia, symetrii, równomierności rozłożenia nacisku i ewentualnych punktów ucisku. Na jej podstawie wprawny pasowacz (*saddle fitter*) może dokonać odpowiednich zmian w rozstawie łęku, wypełnieniu poduszek siodła czy zmianie siodła na inne,

a trafność tych działań weryfikuje się powtórnym badaniem termograficznym (ryc. 2 i 3).

Oprócz powyższych zastosowań termografia ma nieocenione zastosowanie w diagnostyce ortopedycznej jako technika komplementarna do standardowych już technik obrazowania, takich jak RTG czy USG. Często spotykam się z pytaniem ze strony właścicieli, co jest lepsze? Wynika ono z niezrozumienia różnicy pomiędzy tymi metodami. Otóż RTG i USG to techniki, za pomocą których oceniamy stan anatomiczny badanej struktury, natomiast termografia, tak jak i scyntygrafia, odzwierciedla jej stan fizjologiczny. Jeśli w badanej strukturze toczy się proces patologiczny, przyjmijmy początkowa faza stanu zapalnego, i nie doszło do zmian w strukturze tkanki (o ile nie była już wcześniej uszkodzona), nie uwidocznimy tego faktu w USG i RTG, natomiast w termogramie będzie on widoczny ze względu na nieodzowne w zapaleniu przekrwienie, a tym samym wzrost ciepłoty. Termografia ma również nieocenioną rolę w kontrolowaniu zejścia procesu zapalnego i ocenie, czy jest on już zakończony i końć bez ryzyka rekontuzji może wrócić do pracy (10) (ryc. 4).

Jednak jeśli następstwem przebytego kiedyś stanu zapalnego będzie blizna kostna czy włóknista, da się ją zobrazować przy pomocy USG czy RTG.

Za pomocą termografii zobrazujemy proces dotyczący tkanek położonych powierzchownie, ponieważ blizny np. ścięgna będą chłodniejsze niż normalna zdrowa tkanka (10) (ryc. 5).

Termografia może okazać się pomocna również w przypadkach trudnych do zdiagnozowania. Syndrom trzeszczkowy od lat przysparza lekarzom problemów diagnostycznych i terapeutycznych. Wiemy już obecnie, że składa się na niego nie tylko trzeszczka kopytowa jako taka, ale i ścięgno zginacza głębokiego palców, kaletka

podtrzeszczkowa i staw kopytowy. Na podstawie samego obrazu RTG trzeszczki nie można wyrokować. W przypadku kiedy w obrazie RTG mamy poszerzone kanały naczyniowe można wykonać prosty test, a jego wynik ocenić termograficznie. Otóż u koni, u których zaburzone jest krążenie w tętnicach końcowych trzeszczek, po ruchu temperatura w obwodowym odcinku palca pozostanie taka sama lub wzrośnie tylko nieznacznie, w przeciwieństwie do koni zdrowych (11) (ryc. 6).

Termografia może również pomóc w lokalizacji procesów patologicznych, których nie udało się wykryć standardowym badaniem ortopedycznym i uznanymi badaniami dodatkowymi i dać punkt zaczeplenia do dalszej wnikliwej diagnostyki (ryc. 7).

Badanie termograficzne kręgosłupa pomaga również w mojej praktyce chiropraktyka weterynaryjnego, umożliwia lokalizację ewentualnych stanów zapalnych (ryc. 8), miejsc chłodniejszych, gdzie przeważa działanie układu współczulnego itd.

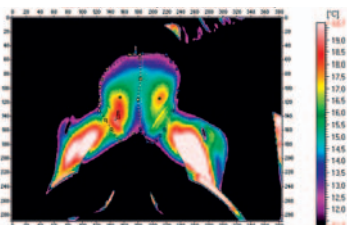
Zastosowań jest wiele, ale i wiele ograniczeń wynikających z czułości metody oraz specyfiki konia jako gatunku. Tak jak w przypadku każdego narzędzia diagnostycznego, tak i kamery termowizyjnej, nie wystarczy kupić jakiegokolwiek sprzętu i metodą prób i błędów usiłować „coś zobaczyć”. Należy posiadać niezbędną wiedzę dotyczącą metody, jej zastosowań i ograniczeń, umiejętności właściwego przygotowania pacjenta, pomieszczenia, skanowania oraz analizy termogramów, aby w pełni wykorzystać jej zalety i uczynić pożytecznym narzędziem diagnostycznym w codziennej praktyce.

Do badań użyto kamery termograficznej VIGOCam V50 firmy VIGO System SA, do analizy danych wykorzystano program Therm V50 dołączany do zestawu kamery przez producenta. □

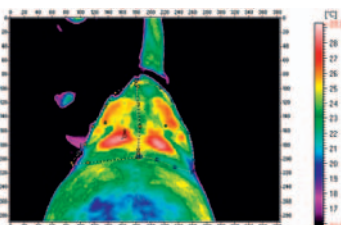
Piśmiennictwo

1. Purohit R.C., Mc Coy M.D.: *Thermography in the diagnosis of Inflammatory Processes in the Horse*. „American Journal of Veterinary Researches”, 1980, 8, 1167-1174.
2. Jaworski J.J.: *Termografia budynków*. „Dolnośląskie Wydawnictwo Edukacyjne”, Wrocław 2000.
3. Polakowski H.: *Zastosowanie termografii w badaniach nieniszczących, metoda fali cieplnej, termografia impulsowa*. IV Konferencja Krajowa „Termografia i termometria w podczterwieni” i Szkoła Termograficzna, Łódź 2000.
4. Delahanty D.D., Georgi J.R.: *Thermography in equine medicine*. „J. Am. Vet. Med. Assoc.”, 1965, 147, 235-238.
5. Van Hoogmoed L.M., Snyder J.R.: *Use of infrared thermography to detect injections and palmar digital neurectomy in horses*. „Vet. J.”, 2002, 164, 129-141.
6. Purohit R.C. Mc Coy M.D.: *Thermography diagnosis of Horner's Syndrome of the horse*. „American Journal of Veterinary Researches”, 1980, 8, 1180-1182.
7. Marr C.M.: *Microwave thermography: a non invasive technique for investigation of injury of the superficial digital flexor tendon in the horse*. „Equine Vet. J.” 1992, 24, 269-273.
8. Purohit R.C., Bergfeld W.A., Mc Coy M.D.: *Value of clinical thermography in veterinary medicine*. „Auburn Vet.”, 1977, 33, 104-108.
9. Vaden M.F., Purohit R.C., Mc Coy M.D., Vaughan J.T.: *A technique for subclinical diagnosis of osteoarthritis*. „Am. J. Vet. Res.”, 1980, 41, 1175-1179.
10. Turner T.A.: *Alternative methods of soft tissue imaging*. Dubai Internat. Equine Symp.: The equine athlete: tendon, ligament and soft tissue injuries. March 27-30, 1996, 165-176.
11. Turner T. A., Fessler J. F., Lamp M., Pearce J.A., Gedde L.A.: *Thermographic evaluation of horses with podotrochlosis*. „Am. J. Vet. Res.” 1983, 44, 535-539.

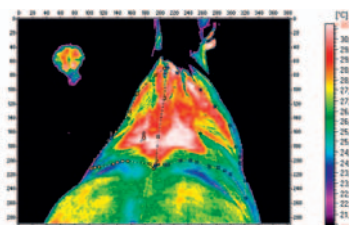
dr n. wet. Olga Kulesza
Gabinet weterynaryjny OLIWET
lekarz weterynarii, dypl. IVCA,
w trakcie specjalizacji z termografii koni
www.oliwet.com.pl
e-mail: olgakulesza@go2.pl ▶



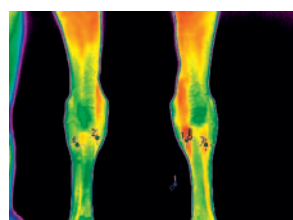
1



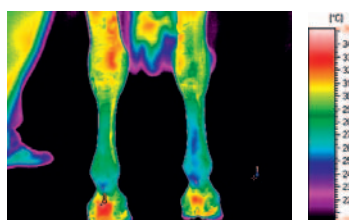
2



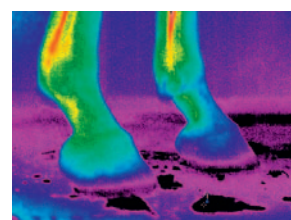
3



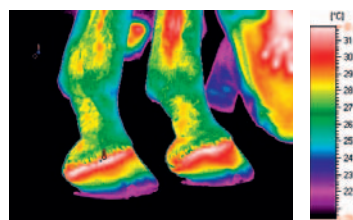
4



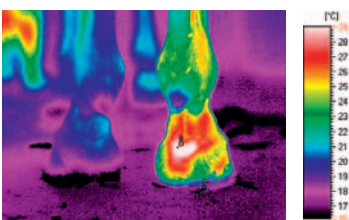
5



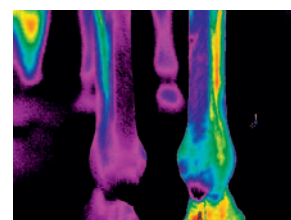
6a



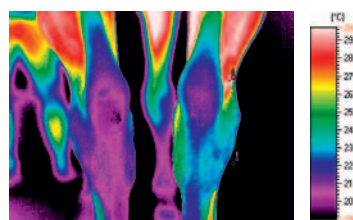
6b



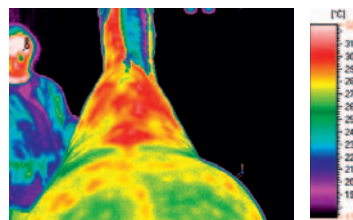
7a



7b



7c



8

Ryc. 1. W termogramie widoczne niesymetryczne położenie kości kulszowych jeźdźca w siodle: prawa wysunięta do przodu i mocniej obciążona niż lewa

Ryc. 2. Przykład źle dopasowanego siodła, nie rozkładającego równomiernie ciężaru jeźdźca. W termogramie widoczne „gorące punkty” ucisku, w środkowej części odcinka piersiowego kręgosłupa, w tyle poduszek siodła

Ryc. 3. Przykład lepiej dopasowanego siodła. Ciężar rozłożony równomiernie na całej długości poduszek siodła, symetrycznie po obu stronach

Ryc. 4. Koń w dwa tygodnie po wypadku na parkourze, kiedy to po skoku nagle bardzo mocno zakulał. W USG stwierdzono aseptyczne zapalenie przyczepu SL k.p.p. W termogramie widoczna podwyższona ciepłota w obrębie przysiódkowej strony nadgarstka prawego, przyczepu mięśnia międzykostnego, oraz zginacza powierzchniowego palców

Ryc. 5. Koń po drugiej rekontuzji ścięgna zginacza powierzchniowego palców k.p.p. (ostatnia – 70% uszkodzenia) w stanie wygojenia. W termogramie chłodniejszy obszar w obrębie środkowej i dalszej części prawego ścięgna zginacza powierzchniowego palców; bardziej rozlany obszar o podwyższonej ciepłocie pomiędzy piętakami kończyny piersiowej lewej

Ryc. 6 a. Koń ze stwierdzonym syndromem trzesczkowym. W termogramie widoczne chłodne ściany kopyt i koronki w obu kończynach piersiowych.

Ryc. 6 b. Prawidłowy obraz termiczny tej okolicy palca

Ryc. 7 a, b, c. Koń okresowo kulejący na k.m.l. Badaniem ortopedycznym i badaniami dodatkowymi nie udało się znaleźć przyczyny tego stanu. W termogramie widoczne wychłodzenie całego odcinka kończyny miednicznej lewej od stawu skokowego obwodowo. Koń będzie poddany dalszej diagnostyce

Ryc. 8. Koń mający problemy z lotnymi zmianami, pasażem i piaffem. W termogramie widoczna podwyższona ciepłota w okolicy kłębu, bliższych odcinków łopatek oraz odcinka piersiowego kręgosłupa. Zostanie sprawdzone dopasowanie siodła